LABOKLIN
POLSKA SP. Z O.O. I LABORATORIUM DIAGNOSTYCZNE

PSLWMZ

Wybrane wrodzone wady rozwojowe i choroby dziedziczne u psów i kotów

PRZEWODNIK PSLWMZ

pod redakcją
prof. dr. hab. Antoniego Schollenbergera

GALAKTYKA

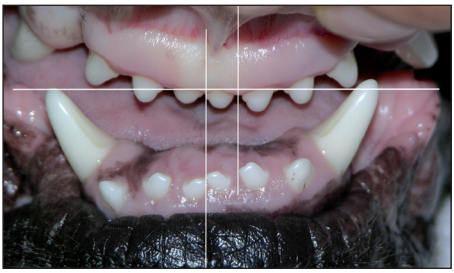

Rycina 1. Asymetria zgryzu u boksera. Widoczne zarówno poziome, jak i pionowe zaburzenie symetrii zgryzu

Zaburzenie w większości przypadków nie ma większego wpływu na komfort życia zwierzęcia, wymagana jest jednak interwencja lekarza weterynarii. Leczenie zachowawcze polega na łagodzeniu konsekwencji traumatycznego zgryzu. Aby go skorygować, można przemieścić konfliktowy ząb, zmienić jego kształt lub go usunąć. Wada jest szkieletowa, a więc poprawa komfortu życia nie eliminuje faktu nosicielstwa wady przez dotkniętego osobnika i tym samym obciążony taką wadą osobnik nie powinien być dopuszczony do puli reprodukcyjnej. Dla wszystkich problemów stomatologicznych proponowana jest ta sama karta badania stomatologicznego.

Zaleca się wykonanie kompleksowego badania zgryzu przez kompetentnego lekarza weterynarii.

Braki zębowe (*missing teeth*), anodontia, oligodontia, hipodontia

W przypadku tej wady nie rozwija się w okresie embrionalnym zawiązek zębowy z listewki zębowej, z reguły dotyczy to uzębienia mlecznego, ewentualnie nie wyodrębnia się z zawiązka zęba mlecznego jego stały następca. U psów z defektem ektodermalnym związanym z chromosomem X notuje się również przypadki zmniejszonej liczby zębów. Problem oligodontii odnotowano także u suki z trisomią chromosomu X. Oba te ostatnie przypadki wskazują na związek z chromosomem X.

Braki zębowe stwierdza się zarówno u psów, jak i kotów, chociaż częściej rozpoznawane są u tego pierwszego gatunku. Rasy z intencjonalnym defektem ektodermalnym to głównie te bezwłose, np. chiński grzywacz. Ponadto w rasach miniaturowych (np. chihuahua, yorkshire terrier) dochodzi do redukcji uzębienia i w pierwszym rzędzie eliminowane są zęby pierwsze przedtrzonowe i ostatnie trzonowe. Rasą predysponowaną jest także kerry blue terrier. Oszacowano, że 32,3% badanych psów wykazuje braki zębowe, ale tylko część z nich ma charakter wrodzony. Niektóre osobniki po prostu tracą zęby wskutek choroby przyzębia, urazów lub działań lekarzy.

Na wadę wskazuje brak zęba mlecznego lub stałego. Może to zauważyć właściciel już u szczeniąt w wieku 2–3 tygodni, gdy pojawi się uzębienie mleczne. W zależności od nasilenia problemu mówi się o zupełnym braku uzębienia (anodontia),

licznych brakach (oligodontia) i pojedynczych brakach (hipodontia). Zaburzenie nie ma większego wpływu na komfort życia zwierzęcia. Brak zęba zaburza szyk zębów – sprzyja rozejściu się szyku uzębienia (fenomen Godona) i osłabia siłę zgryzu.

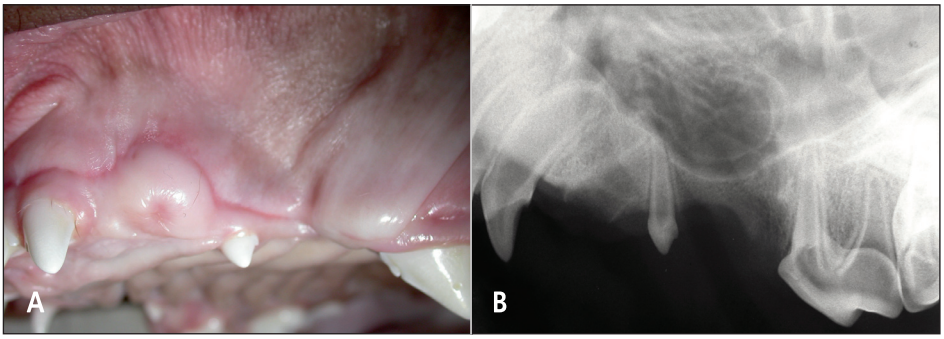

Rycina 2. A) Liczne braki zębowe (oligodontia) u psa rasy cane corso. B) Kliniczny brak zębów: 204, 206, 207 potwierdzono w badaniu radiologicznym

Rozpoznanie stawia się na podstawie badania klinicznego. Aby wykluczyć zatrzymanie zęba, trzeba dodatkowo wykonać badanie obrazowe. Wadę można korygować chirurgicznie – polega to na wprowadzaniu implantów w miejscach wrodzonych braków zębowych. Implanty te powinny być odnotowane w dokumentach rodowodowych. Dla wszystkich problemów stomatologicznych proponowana jest ta sama karta badania stomatologicznego.

Zwierzęta z brakiem zębów mają obniżoną wartość hodowlaną, ale nie ma potrzeby wykluczania ich z hodowli. Wzorce niektórych ras zawierają opis, których zębów może brakować i w jakiej liczbie. Większość wzorców ras nie dopuszcza braków zębowych.

Ciasne wędzidełka boczne wargi dolnej (*microcheilia, swollen lips*)

Mechanizm dziedziczenia tej nieletalnej wady nie został dotychczas poznany. Występuje ona u psów, szczególnie predysponowane są sznaucery.

Zaburzenie to w niskim stopniu wpływa na zdrowie i komfort życia zwierzęcia. W okolicy bocznej warg dolnych skóra jest podrażniona, a w przedsionku jamy ustnej gromadzą się pokarm i wysięk. Objawy te pojawiają się po zakończeniu rozwoju somatycznego. Na ogół jest to przyczyna wizyty hodowcy u lekarza weterynarii. Rozpoznanie stawiane jest na podstawie badania klinicznego.

tinectomia, iliopsoasotomia, neurectomia torebki stawu biodrowego), osteotomię głowy i szyjki kości udowej oraz protezoplastykę stawu biodrowego.

W celu zmniejszenia populacji psów obciążonych genetycznie dysplazją stawów biodrowych, zgodnie z zaleceniami Związku Kynologicznego w Polsce, należy eliminować z hodowli chore osobniki.

Dysplazja stawów łokciowych (*elbow dysplasia*)

Grzegorz Wąsiatycz

Termin dysplazja stawów łokciowych jest niespecyficzny i mianem tym określa się różne zaburzenia rozwojowe stawu. Choroba jest nieletalna. W rozwoju dysplazji stawów łokciowych istotną rolę pełni dziedziczenie poligeniczne, które może przebiegać w różny sposób u różnych ras psów. Według danych Orthopedic Foundation for Animals (OFA) wskaźnik odziedziczalności h^2 wynosi od 0,2 do 0,6.

Stopień rozwoju wady w dużym stopniu zależy od wtórnych czynników środowiskowych, takich jak wysokoenergetyczna dieta prowadząca do szybkiego wzrostu, nadmierna aktywność ruchowa czy urazy mechaniczne.

Choroba stanowi problem głównie u psów dużych ras. Do jej wystąpienia predysponowane są m.in.: rottweilery, owczarki niemieckie, labradory i golden retrievery, berneńskie psy pasterskie, mastify angielskie i tybetańskie oraz cane corso.

Występowanie choroby potwierdzono również u mniejszych ras psów, głównie chondrodystroficznych, czyli u bassetów, jamników czy buldogów francuskich.

Częstość występowania dysplazji stawów łokciowych jest różna u różnych ras i w różnych krajach, w których badano daną populację.

Według klasyfikacji International Working Elbow Group (IEWG) wyróżnia się cztery podstawowe typy dysplazji stawów łokciowych:

- FCP – fragmentacja wyrostka dziobiastego przyśrodkowego,
- UAP – nieprzyrośnięty wyrostek łokciowy dodatkowy,
- OCD – osteochondroza części przyśrodkowej, czyli bloczka kłykcia kości ramiennej,
- Inc – inkongruencja – niezgodność powierzchni stawowych.

Część autorów ma szersze podejście do problemów zaburzeń rozwoju stawu łokciowego i zalicza do nich także poniższe choroby:

- chorobę wyrostka dziobiastego (MCD), w której oprócz fragmentacji wyrostka dziobiastego (FCP) dysplazja może obejmować także jego chondromalację,
- niekompletne zrośnięcie kłykcia kości ramiennej (*incomplete ossification of the humeral condyle* – IOHC),
- dysplazję kłykcia kości ramiennej (*humeral condylar dysplasia* – HCD).

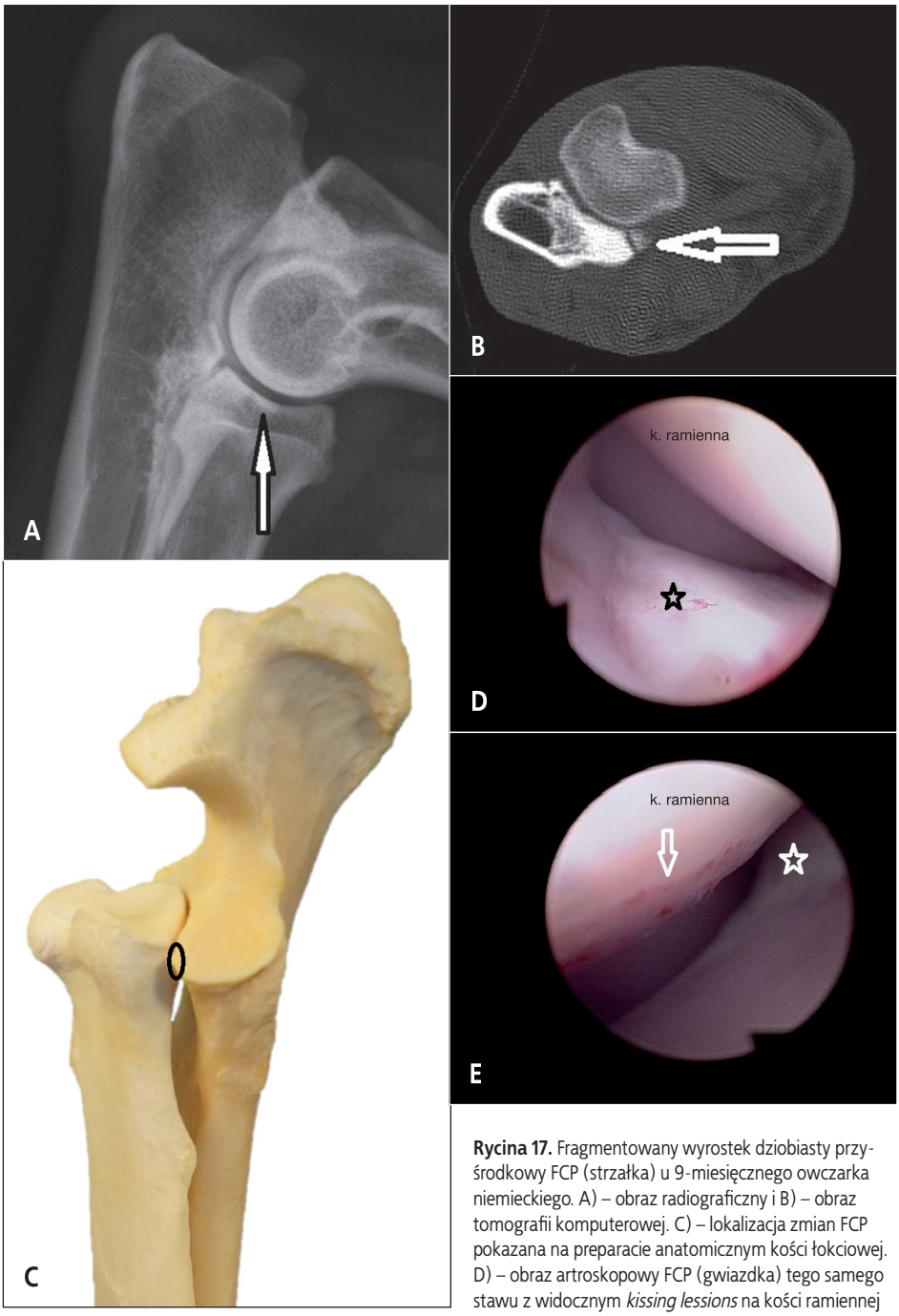

Rycina 17. Fragmentowany wyrostek dziobiasty przyśrodkowy FCP (strzałka) u 9-miesięcznego owczarka niemieckiego. A) – obraz radiograficzny i B) – obraz tomografii komputerowej. C) – lokalizacja zmian FCP pokazana na preparacie anatomicznym kości łokciowej. D) – obraz artroskopowy FCP (gwiazdka) tego samego stawu z widocznym *kissing lessions* na kości ramiennej (E – strzałka)

Stosuje się antydepresyjną terapię farmakologiczną – choremu zwierzęciu podaje się trójcykliczne antydepresanty i inhibitory wychwytu serotoniny. Brak leczenia chirurgicznego.

Zalecane programy/metody eliminacji wady z populacji: wykluczenie z rozrodu psów, u których podejrzewa się narkolepsję.

Neuropatia olbrzymich aksonów (*giant axonal neuropathy*)

Jest to rzadka wada letalna lub semiletalna, dziedziczona u owczarków niemieckich i rottweilerów autosomalnie recesywnie. U jack russell terrierów i papillon ustalono rodzinne predyspozycje, ale sposób dziedziczenia jest nieznany. Wada występuje najczęściej u psów ras: owczarek niemiecki, rottweiler, jack russell terrier, papillon.

Dominujące objawy kliniczne to: niedowład, utrata propriocepcji, głównie w kończynach miednicznych, drżenia głowy i całego ciała, hipotonia i postępujący zanik mięśni kończyn miednicznych. Może dołączyć się utrata głosu (szczekania) oraz nietrzymanie kału. W wieku 18 miesięcy często rozwija się przełyk olbrzymi, wtórnie regurgitacja i zachłystowe zapalenie płuc. W wieku 24 miesięcy dochodzi do porażenia czterokończynowego. Objawy pojawiają się u zwierząt w wieku 3 miesięcy lub 14–16 miesięcy i mogą być zauważone przez hodowcę.

Zaburzenie jest krytyczne dla zdrowia i funkcjonowania psa. Nie można go zdiagnozować badaniem klinicznym, choć można w nim stwierdzić zaniki mięśniowe i osłabienie kończynowych odruchów rdzeniowych. Należy przeprowadzić badanie neuropatologiczne bioptatu nerwu obwodowego, rdzenia kręgowego, mózgowia (duże aksonalne obrzęki, neurofilamenty w ośrodkowym i obwodowym układzie nerwowym). Aksonalne obrzęki dominują w grzbietowo-bocznej istocie białej rdzenia kręgowego. Widoczna może być glioza lub akumulacja makrofagów. Dodatkowo można przeprowadzić badanie elektrodiagnostyczne oceniające funkcję nerwów oraz mięśni (potencjały odnerwienne w dystalnych mięśniach kończyn miednicznych i piersiowych).

Brak leczenia przyczynowego. W celu zachowania jak najdłużej sprawności ruchowej zwierzę należy poddać rehabilitacji (ćwiczenia bierne, czynne, hydroterapia).

Zalecane programy/metody eliminacji wady z populacji: eliminacja z rozrodu osobników chorych.

Niedorozwój móżdżku (*cerebellar hypoplasia*)

Jest to choroba nieletalna o nieznanym mechanizmie dziedziczenia. Występuje u niewielkiego odsetka psów i kotów (tło wirusowe – *panleukopenia in utero*). Pre-

dysponowane są rasy: airedale terrier, cairn terrier, golden retriever, dog niemiecki, bulterier, seter irlandzki, chow-chow, beagle, foksterier szorstkowłosy.

U chorych zwierząt obserwuje się zaburzenia koordynacji ruchowej i równowagi, drżenia zamiarowe, oczopląs, dysmetrię (hipermetria lub hipometria). Objawy są już widoczne u noworodków lub pojawiają się w pierwszych tygodniach życia i są na ogół przyczyną wizyty hodowcy u lekarza weterynarii.

Stopień uciążliwości dla zdrowia i funkcjonowania organizmu zależy od stopnia nasilenia objawów. Choroby nie można rozpoznać tylko na podstawie badania klinicznego, choć charakterystyczne objawy wskazują na lokalizację móżdżkową. Należy dodatkowo wykonać obrazowanie rezonansem magnetycznym mózgowia i badanie neuropatologiczne móżdżku (zredukowana liczba komórek Purkiniego, zniekształcona architektura kory móżdżku).

Zalecane programy/metody eliminacji wady z populacji: brak. Osobniki obarczone wadą należy eliminować z hodowli.

Niedorozwój zęba kręgu obrotnika (*hypoplasia of dens axis, malformation of the dens/odontoid process*)

Jest to częsta wada semiletalna o nieznanym sposobie dziedziczenia. Występuje zarówno u psów, jak i kotów. Rozpoznano predyspozycje rasowe u psów: papillon, pointer, yorkshire terrier, chihuahua, pomeranian, japoński chin, pudel miniaturowy, pekińczyk, rasy miniaturowe, rottweiler, doberman.

Dominują objawy niedowładów czterokończynowych, występujących nagle, z wyraźnymi objawami bólowymi okolicy karku, szyi. W przypadku zaburzeń przepływu płynu mózgowo-rdzeniowego możliwe jest wystąpienie objawów centralnych wynikających z podwyższenia ciśnienia wewnątrzczaszkowego (drgawki, zaburzenia świadomości). Pierwsze objawy pojawiają się u zwierząt w wieku od 6 miesięcy do 1 roku i może je zauważyć hodowca.

W zależności od stopnia zaawansowania wady zwierzęta mogą żyć bezobjawowo (szczególnie rasy małe i miniaturowe). W przypadku nadwichnięcia wywołanego niestabilnością stawu szczytowo-obrotowego stopień 2. do 3. Zaburzenie można zdiagnozować w badaniu klinicznym, podczas którego przeprowadza się także badanie neurologiczne (według objawów wyżej opisanych). Dodatkowo wykonuje się badanie przeglądowe radiologiczne (RTG, tomografia komputerowa) i rezonans magnetyczny.

Leczenie polega na zewnętrznej lub chirurgicznej stabilizacji stawu szczytowo-obrotowego.

Zalecane programy/metody eliminacji wady z populacji: brak.

Enteropatia basenji (*immunoproliferative enteropathy in basenji*)

Roman Lechowski

Choroba jest postacią limfocytarno-plazmocytarnego zapalenia jelit występującego u dorosłych basenji przed ukończeniem 3.–4. roku życia. Jest ona uwarunkowana genetycznie, występuje rodzinnie i jest typowa dla rasy basenji. Podejrzewa się autoimmunologiczny charakter choroby. Nie jest znany sposób dziedziczenia choroby. U chorych psów obserwowany jest wzrost stężenia immunoglobulin w osoczu.

Podstawowym objawem klinicznym jest przewlekła biegunka z jelita cienkiego. Towarzyszy jej obniżenie stężenia albumin w osoczu, ale nie dochodzi do powstawania obrzęków. Choroba ma charakter postępujący i nie poddaje się leczeniu. Jej przebieg od wystąpienia pierwszych objawów jelitowych do śmierci zwierzęcia trwa do kilku miesięcy.

U niektórych osobników wczesne rozpoczęcie intensywnego leczenia z użyciem glikokortykosteroidów, antybiotyków oraz odpowiedniej diety może doprowadzić do remisji.

Brak testów genetycznych potwierdzających chorobę. Osobniki chore należy eliminować z hodowli.

Enteropatia białkogubna soft coated wheaten terrierów (*protein loosing enteropathy in soft coated wheaten terriers*)

Roman Lechowski

Enteropatia białkogubna jest określeniem opisowym, wskazującym na znaczną utratę białek osoczowych drogą jelitową. Znaczna utrata białek, a przede wszystkim albumin, powoduje obniżenie ich stężenia w osoczu, obniżając tym samym ciśnienie onkotyczne. Obniżenie stężenia albumin w osoczu poniżej 15 g/L skutkuje powstaniem obrzęków i/lub gromadzeniem się przesięku w jamach ciała.

Enteropatia białkogubna u terierów pszenicznych najczęściej przebiega wraz z biegunką, ale opisane są także przypadki bez biegunki. U niektórych zwierząt mogą wystąpić wymioty. Objawy enteropatii białkogubnej ujawniają się u terierów pszenicznych wcześniej niż nefropatii białkogubnej.

U terierów pszenicznych występuje genetyczna predyspozycja do współistnienia enteropatii i nefropatii białkogubnych. Nie ustalono dotychczas sposobu dziedziczenia, ale wykazano, że jest to wada prosta.

Objawy kliniczne mogą obejmować biegunkę lub luźne stolce. Niekiedy jedynym objawem jest postępująca utrata masy ciała. Rozpoznanie stawia się na podstawie

opisu (rasa), wywiadu, badania klinicznego, badań dodatkowych (stężenia białka całkowitego i albumin w osoczu) oraz wydalania białka z kałem.

Leczenie ma charakter podtrzymujący, a głównym celem jest utrzymanie prawidłowego stężenia białka w osoczu.

Dostępny jest test genetyczny do badania nosicielstwa genu nefropatii białkogubnej (Laboklin), a ponieważ nefropatia białkogubna występuje często jednocześnie z enteropatią białkogubną może on posłużyć do pośredniego ustalenia nosicielstwa genu również tej wady genetycznej. Osobniki chore i nosicieli należy eliminować z hodowli.

Nietolerancja glutenu (*gluten sensitive enteropathy*)

Roman Lechowski

Jest to choroba podobna do celiakii występującej u ludzi, przy czym u psów zmiany morfologiczne w jelitach są słabiej wyrażone.

Choroba występuje głównie u seterów irlandzkich (chorobę opisano też u innych ras, ale pojawia się ona sporadycznie), u których ma podłoże genetyczne i uwarunkowana jest genem autosomalnym recesywnym, niezwiązanym z głównym kompleksem zgodności tkankowej. U soft coated wheaten terrierów opisano chorobę podobną do glutenozależnej enteropatii, która towarzyszy enteropatii białkogubnej u tej rasy. U kotów nie stwierdzono tej choroby.

Reakcja na gluten jest osobniczo i wiekowo zmienna – od silnej nietolerancji i biegunki do pojedynczych zaburzeń w motoryce, przelewaniach i kruczeniach w jamie brzusznej. U starczych zwierząt objawy kliniczne są słabo wyrażone lub nie występują w ogóle, gdyż głównie pojawiają się one po odsadzeniu. W wywiadzie podawana jest informacja o przewlekłej biegunce z jelita cienkiego, słabe przyrosty masy ciała oraz osłabiona okrywa włosowa.

Rozpoznanie stawia się na podstawie opisu zwierzęcia (rasa, wiek), badania klinicznego (biegunka, hipertonia) i reakcji na dietę bezglutenową (przez 2 tygodnie dieta mięsna).

Brak jest testów potwierdzających genetyczne nosicielstwo cechy. Dla soft coated wheaten terrierów dostępny jest test genetyczny potwierdzający nosicielstwo genu nefropatii białkogubnej, a ponieważ z tą chorobą często współistnieje enteropatia białkogubna oraz enteropatia zależna od glutenu, można na tej podstawie pośrednio określić nosicieli tego uwarunkowania genetycznego.

Leczenie polega na stosowaniu diety bezglutenowej. Osobniki chore i nosicieli należy eliminować z hodowli.

Rycina 6. Przeglądowe zdjęcie RTG klatki piersiowej psa mieszańca boksera z kardiomiopatią rozstrzeniową. Projekcja grzbietowo-brzuszna. Widoczne jest wyraźne powiększenie serca

Badanie elektrokardiograficzne

We wczesnych etapach choroby ambulatoryjne badanie EKG może nie wykazywać zmian, choć zaburzenia rytmu serca są często pierwszym objawem wskazującym na możliwość występowania kardiomiopatii rozstrzeniowej. Najczęstszą arytmią występującą w tej chorobie są przedwczesne pobudzenia komorowe (VPc), zwłaszcza u dobermanów i bokserów (ryc. 7).

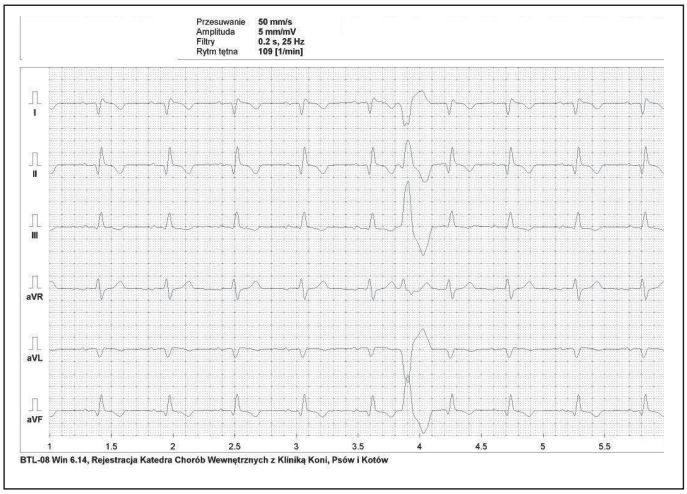

Rycina 7. Poszerzony kompleks komorowy QRS = 0,08 s oraz przedwczesne pobudzenie komorowe u psa mieszańca z kardiomiopatią rozstrzeniową

U dobermanów mogą być rejestrowane nieutrwalone i utrwalone częstoskurcze komorowe (ryc. 8). U bokserów prawokomorowe pochodzenie VPc może wskazywać na możliwość występowania arytmogennej kardiomiopatii prawej komory (ARVC). U pozostałych ras arytmie nadkomorowe (głównie przedwczesne pobudzenia przedsionkowe) oraz komorowe (liczne) są najczęściej rejestrowane w bardziej zaawansowanym stadium choroby. Wtedy też możemy zaobserwować w EKG cechy związane z poszerzeniem jam serca: szeroki i wysoki załamek P, wydłużony odstęp PQ i kompleks komorowy, wzrost amplitudy załamka R. W tej fazie choroby często pojawia się migotanie przedsionków z szybką akcją komór (często powyżej 240/min).

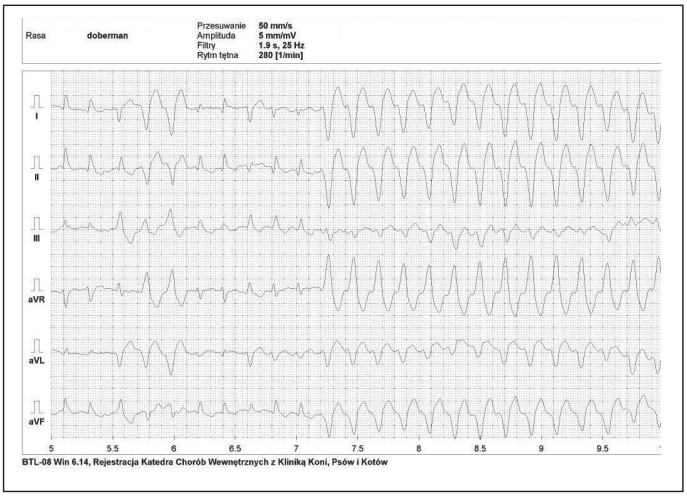

Rycina 8. Napad częstoskurczu komorowego 280/min u 6-letniego samca rasy doberman

Badanie echokardiograficzne

Badanie to przy podejrzeniu kardiomiopatii rozstrzeniowej ma charakter rozstrzygający i jest uważane za najczulszą i najbardziej specyficzną metodę diagnostyczną. Stwierdza się wzrost wielkości komory lewej w rozkurczu i w skurczu, wzrost odległości między przegrodą międzykomorową a płatkiem przednim zastawki dwudzielnej, spadek frakcji skracania i frakcji wyrzutowej, zaokrąglenie koniuszka serca lub całej komory lewej (ryc. 9). W późniejszych stadiach choroby stwierdza się ponadto poszerzenie wszystkich jam serca, wtórną niedomykalność zastawki dwudzielnej, a czasem i trójdzielnej, wodopiersie i wodoosierdzie.

Rycina 10. Ektropium powieki dolnej

Rycina 11. „Diamentowe oko"

Wiele psów toleruje niewielkiego stopnia wywinięcie powiek, które poza nieznacznym zaczerwienieniem spojówek przebiega bezobjawowo. Jeżeli wada ta jest przyczyną chronicznego, ropnego zapalenia spojówek, zaplenia rogówki, a także zapalenia powiek spowodowanego nadmiernym łzawieniem, powinna być dokonana chirurgiczna korekta długości powiek lub wielkości szpary powiekowej.

Entropium (*entropion*)

Ireneusz Balicki

Terminem entropium określamy podwinięcie fragmentu lub całej powieki w kierunku rogówki. Konsekwencją takiego ustawienia powieki jest możliwość kontaktowania się krawędzi powieki lub jej skóry z workiem spojówkowym lub powierzchnią rogówki. Wyróżnia się następujące stopnie entropium:

1. Łagodny – krawędź powieki ustawiona jest pod kątem 45 stopni;
2. Umiarkowany – krawędź powieki ustawiona jest pod kątem 90 stopni;
3. Zaawansowany – krawędź powieki ustawiona jest pod kątem 180 stopni.

Ze względu na lokalizację entropium może być: boczne, przyśrodkowe, kątowe, całkowite, górne i dolne. Następstwem podwinięcia powieki jest drażnienie spojówek, rogówki, zwiększona wydzielniczość z worka spojówkowego i przymykanie powiek (ryc. 12). Ból jest przyczyną cofania się gałki ocznej w głąb oczodołu, co dodatkowo prowadzi do pogłębienia stopnia entropium. Włosy drażniąc rogówkę, powodują abrazje, owrzodzenia i sekwestrację rogówki. W przypadku tej wady często dochodzi do ropnego zapalenia spojówek.

Entropium spowodowane jest zaburzeniem tonusu mięśni gałki ocznej, mięśni powiek i mięśni okolicy jarzmowej. Wada ta może mieć charakter pierwotny – wrodzony. Entropium wrodzone ma charakter poligenetyczny, jednakże bierze się pod uwagę możliwość dziedziczenia tej wady w sposób dominujący lub recesywny. Do wady tej predysponowanych jest wiele ras psów, a spośród ras polskich entropium

Rycina 12. Entropium powieki dolnej

Rycina 13. Entropium przyśrodkowego kąta powiek

często pojawia się u ogarów polskich. Entropium powieki górnej może być połączone z nieprawidłowym ustawieniem rzęs. Rasy brachycefaliczne predysponowane są do entropium przyśrodkowego kąta powiek (ryc. 13), natomiast u ras dużych do podwijania się powiek najczęściej dochodzi w ich zewnętrznym kącie.

Entropium może być też wtórne – nabyte np. w wyniku długo trwającego owrzodzenia, zmniejszenia wielkości gałki ocznej, cofnięcia gałki ocznej, po urazach powiek bądź też wynikiem zabiegów chirurgicznych przeprowadzonych na powiekach.

Niezaawansowane entropium może być leczone za pomocą założenia szwów tymczasowych, tzw. *tacking*. W większości przypadków niestety wada ta wymaga leczenia operacyjnego. Zostało opracowanych bardzo wiele technik leczenia chirurgicznego stosowanych w zależności od rodzaju entropium.

Hipoplazja nerwu wzrokowego, mikropapilla, aplazja nerwu wzrokowego (*optic nerve hipoplasia, micropapilla, optic nerve aplasia*)

Ireneusz Balicki

Hipoplazja nerwu wzrokowego (HNW) to nieprogresywna wada rozwojowa nerwu wzrokowego i siatkówki, związana ze zmniejszeniem sprawności wzroku.

Klinicznym objawem HNW jest zmniejszenie wielkości średnicy krążka nerwu wzrokowego. Hipoplazja nerwu wzrokowego jest związana ze zmniejszeniem liczby komórek zwojowych siatkówki i ze zmniejszonym krążkiem nerwu wzrokowego. U psów nerw wzrokowy uważa się za nieprawidłowy, jeżeli jego średnica jest mniejsza lub równa 1706 μm. Istnieje zakres ilości komórek zwojowych siatkówki, a tym samym ilości aksonów nerwu wzrokowego, co jest cechą indywidualną poszczególnych osobników. Przypuszcza się, że u psów istnieją dwa mechanizmy hipoplazji nerwu wzrokowego. Są one związane z nieprawidłowym rozwojem komórek zwojowych siatkówki i/lub z zamieraniem niewykształconych komórek zwojowych, co

Numer badania	Nazwa angielska choroby	Nazwa polska choroby	Rasy predysponowane	Uwagi	Dziedziczenie	Opis
8443	Hypomyelination (Shaking Puppy Syndrome)	hipomielinizacja (syndrom trzęsącego się szczenięcia)	springer-spaniel angielski, wyżeł weimarski krótkowłosy		autosomalne recesywne	choroba spowodowana zaburzeniami w mielinizacji rdzenia kręgowego
8481	Ichthyosis	ichtioza (rybia łuska)	golden retriever	laboratorium partnerskie	autosomalne recesywne	zaburzenie dermatologiczne
8475	Imerslund-Gräsbeck syndrome	zespół Imerslund--Gräsbecka	border collie, beagle		autosomalne recesywne	Imerslund-Gräsbeck Syndrome (IGS) charakteryzuje się nieprawidłowym wchłanianiem witaminy B_{12}
8198	Junctional epidermolysis bullosa (JEB)	pęcherzowe oddzielanie się naskórka	wyżeł niemiecki krótkowłosy		czynnik, autosomalne rececywne	przejawiająca się powstawaniem pęcherzy choroba skóry i błon śluzowych
8459	Juvenile epilepsy	padaczka młodzieńcza	lagotto romagnolo		autosomalne recesywne	rodzaj padaczki, której objawy pojawiają się w bardzo młodym wieku
8271	Juvenile laryngeal paralysis & polyneuropathy (JLPP)	młodzieńcze porażenie krtani i polineuropatia	czarny terier rosyjski, rottweiler		autosomalne recesywne	zaburzenie neurologiczne skutkujące objawami ze strony układu oddechowego oraz mięśniowego
8125	L-2-hydroxyglutaric aciduria	kwasica L-2-hydroksyglutarowa	staffordshire bulterier		autosomalne recesywne	zaburzenie neurometaboliczne
8270	Lagotto storage disease (LSD)	choroba spichrzeniowa u lagotto	lagotto romagnolo		autosomalne recesywne ze zmienną penetracją	choroba spichrzeniowa z objawami neurozwyrodnieniowymi
8493	Late onset ataxia (LOA)	niezborność ruchowa późna	jack russell terrier, parson russell terrier		autosomalne recesywne	niezborność ruchowa pojawiająca się pomiędzy 6. a 12. miesiącem życia
8487	Leonberger polyneuropathy 1 (LPN1)	polineuropatia leonbergerów typu I	leonberger		autosomalne recesywne	zaburzenie neurologiczne
8327	Leukocyte adhesion deficiency type III	niedobór adhezji leukocytów typu III	owczarek niemiecki		autosomalne recesywne	dziedziczna choroba układu odpornościowego

Numer badania	Nazwa angielska choroby	Nazwa polska choroby	Rasy predysponowane	Uwagi	Dziedziczenie	Opis
8217	Macrothrombocytopenia (MTC)	makrotrombocytopenia	cairn terrier, jack russell terrier, norfolk terrier, parson russell terrier		autosomalne recesywne	dziedziczne zaburzenie w tworzeniu płytek krwi skutkujące obniżeniem ich liczby oraz pojawieniem się w krwiobiegu makropłytek
8217	Macrothrombocytopenia (MTC)	makrotrombocytopenia	biszon fryzyjski, bokser, cavalier king charles spaniel, chihuahua, cocker-spaniel, hawańczyk, jack russell terrier, labrador retriever, maltańczyk, parson russell terrier, pudel, shih-tzu		autosomalne dominujące	dziedziczne zaburzenie w tworzeniu płytek krwi skutkujące obniżeniem ich liczby oraz pojawieniem się w krwiobiegu makropłytek
8062	Malignant hyperthermia	hipertermia złośliwa	wszystkie rasy		autosomalne dominujące	dziedziczne zaburzenie obejmujące mięśnie szkieletowe, przejawiające się hiperkapnią, rozpadem mięśni poprzecznie prążkowanych, uogólnionymi przykurczami mięśni szkieletowych, zaburzeniami rytmu serca oraz niewydolnością nerek, która rozwija się na skutek kontaktu z chlorkiem sukcynylocholiny lub wziewnymi środkami znieczulającymi
8312	May-Hegglin anomaly	anomalia Maya-Hegglina	mops		autosomalne recesywne	dziedziczna trwała trombocytopenia
8032	MDR1-gene defect – Ivermectin hypersensibility	defekt genu *MDR 1* – nadwrażliwość na iwermektynę	owczarek australijski, border collie, elo, owczarek niemiecki, whippet dlugowłosy, mcnab, owczarek staroangielski, owczarek szkocki krótkowłosy i długowłosy, owczarek szetlandzki, silken windhound, wäller, biały owczarek szwajcarski		autosomalne recesywne	zaburzenie funkcjonowania bariery krew–mózg, które nasila się po zastosowaniu preparatów z grupy awermektyn, w tym iwermektyny, oraz wielu innych substancji (leków oraz środków znieczulających)

Obecne stulecie można śmiało nazwać wiekiem genetyki. W ostatnich latach zsekwencjonowano genom psa (w 2005 roku) i genom kota (w 2007 roku), a genomika nieustannie się rozwija. Według danych epidemiologicznych nawet jedna czwarta populacji psów i kotów może być obciążona wrodzonymi wadami rozwojowymi i chorobami dziedzicznymi, a w jednej z największych baz danych znajduje się opis ponad 700 zaburzeń genetycznych u psów i ponad 330 u kotów. Jak widać, mogą więc one stanowić istotny procent przypadków klinicznych, z jakimi spotyka się lekarz klinicysta w codziennej praktyce. Z klinicznego punktu widzenia są to zagadnienia dość trudne, gdyż poza ściśle medycznymi problemami (diagnostyka, leczenie) lekarze napotykają również problemy natury etycznej, emocjonalnej, merkantylnej, a niekiedy także prawnej. Dostrzegając istotę problemu, Polskie Stowarzyszenie Lekarzy Weterynarii Małych Zwierząt postanowiło udostępnić najnowszą i praktyczną wiedzę z zakresu zaburzeń rozwojowych oraz chorób dziedzicznych u psów i kotów. Do współpracy zaproszono wybitnych specjalistów, których zadaniem było przybliżenie omawianych zagadnień. Dzięki ich pracy i wiedzy powstał ten przewodnik.

Jesteśmy przekonani, że przygotowana monografia będzie przydatnym narzędziem w codziennej działalności klinicznej każdego lekarza weterynarii zajmującego się medycyną psów i kotów. Pozwoli ona także wielu lekarzom na wejście w nowe obszary jakże trudnego rynku usług weterynaryjnych.

Z koleżeńską rekomendacją,

Dr Jacek Szulc – Prezes PSLWMZ
Dr Andrzej Lisowski – Prezes Elekt PSLWMZ

ISBN: 978-83-7579-561-5
9 788375 795615
Cena: 120 zł (w tym 5% VAT)

www.galaktyka.com.pl